

Eficacia y seguridad de la instilación precoz de estreptoquinasa intrapleural en el tratamiento del empiema paraneumónico complicado en niños

Dres. Gustavo Giachetto*, Maite Arana†, Martín Andruskevicius‡, María Cecilia Garat§, María Catalina Pinchak¶, Gabriel Giannini††, César Castillo‡‡, María Catalina Pérez§§

Unidad Médico-Quirúrgica de Asistencia de Niños con Drenaje de Tórax, Departamento de Pediatría y Especialidades, Hospital Pediátrico del Centro Hospitalario Pereira Rossell. Facultad de Medicina. Ministerio de Salud Pública. Montevideo, Uruguay

Resumen

Introducción: en enero de 2005, en el Hospital Pediátrico del Centro Hospitalario Pereira Rossell se implementó un protocolo de instilación de estreptoquinasa (STK) intrapleural como alternativa al tratamiento quirúrgico del empiema complicado. La STK intrapleural administrada en los primeros ocho días de colocado el drenaje disminuyó la duración del drenaje de tórax, la necesidad de toracotomía y la estadía hospitalaria. En 2007, se modificó el protocolo inicial. Para el diagnóstico de empiema complicado se comenzaron a utilizar los hallazgos en la ecografía de tórax o en el acto operatorio y la instilación de STK se comenzó a indicar 12 a 36 horas luego del drenaje torácico.

Objetivo: describir los resultados de la instilación intrapleural precoz de STK en niños hospitalizados con empiema paraneumónico complicado, y compararlos con los resultados obtenidos tras la instilación en los primeros ocho días de colocado el drenaje de tórax.

Material y método: se incluyeron los niños con empiema paraneumónico complicado hospitalizados entre el 1° de abril de 2005 y el 30 de setiembre de 2007. Se dividieron en dos cohortes. Histórica: niños hospitalizados entre el 1° de abril de 2005 y el 1° de agosto de 2006, en los que el diagnóstico de empiema complicado se hizo según criterios clínicos y

* Profesor Agregado de Farmacología y Terapéutica, Profesor Agregado de Clínica Pediátrica. Facultad de Medicina, Universidad de la República. Uruguay.

† Residente de Pediatría. Facultad de Medicina, Universidad de la República. Uruguay.

‡ Asistente de Farmacología y Terapéutica. Facultad de Medicina, Universidad de la República. Uruguay.

§ Ex - Residente de Pediatría. Facultad de Medicina, Universidad de la República. Uruguay.

¶ Profesora Adjunta de Clínica Pediátrica. Facultad de Medicina, Universidad de la República. Uruguay.

†† Profesor Adjunto de Clínica Quirúrgica Pediátrica. Facultad de

Medicina, Universidad de la República. Uruguay.

‡‡ Profesor Adjunto de Imagenología. Facultad de Medicina, Universidad de la República. Uruguay.

§§ Profesora de Clínica Pediátrica. Facultad de Medicina, Universidad de la República. Uruguay.

Correspondencia: Dr. Gustavo Giachetto

Hospital Pediátrico del Centro Hospitalario Pereira Rossell, 3° piso, Clínica Pediátrica "A". Bvar. Artigas 1550. Montevideo, Uruguay

Correo electrónico: ggiachet@adinet.com.uy

Recibido: 13/3/09.

Aceptado: 22/6/09.

ecográficos, que recibieron STK intrapleurales en los primeros ocho días luego de colocado el drenaje de tórax. Prospectiva: niños hospitalizados entre el 1° de marzo y el 30 de setiembre de 2007 diagnosticados y tratados según el nuevo protocolo. Se comparó la evolución mediante las siguientes variables: duración del drenaje de tórax, complicaciones, necesidad de toracotomía, estadía hospitalaria y muerte.

Resultados: ambos grupos fueron comparables. La duración de la estadía hospitalaria y del drenaje de tórax fueron menores en los niños tratados con STK intrapleurales en forma precoz ($p < 0,05$). Requirieron toracotomía dos niños, uno en cada cohorte. El número y tipo de complicaciones fue similar en ambos grupos. Ninguno de los pacientes incluidos en el estudio falleció.

Conclusiones: la instilación intrapleurales precoz de STK constituye una alternativa terapéutica para el tratamiento de niños con empiema paraneumónico complicado.

Palabras clave: *ESTREPTOQUINASA - uso terapéutico.
EMPIEMA PLEURAL - terapia.
NEUMONIA BACTERIANA - complicaciones.*

Keywords: *STREPTOKINASE - therapeutic use.
EMPHYEMA PLEURAL - therapy.
PNEUMONIA BACTERIAL - complications*

Introducción

La utilización de fibrinólisis intrapleurales para el tratamiento de los derrames pleurales fue descrita por primera vez por Trillett y Sherry en 1949. Desde entonces se han realizado varias comunicaciones describiendo y comparando la eficacia de esta técnica con la cirugía convencional y la videotoracoscopia en el tratamiento del empiema con resultados controvertidos⁽¹⁻⁹⁾.

Se dispone de pocos ensayos clínicos controlados en niños, con un número de pacientes inadecuado y poder estadístico insuficiente para demostrar el beneficio de este tratamiento y recomendarlo con indicaciones precisas⁽¹⁰⁻¹²⁾.

A comienzos del año 2005, en la Unidad Médico-Quirúrgica del Hospital Pediátrico del Centro Hospitalario Pereira Rossell (HP-CHPR), centro de referencia nacional, se decidió implementar un protocolo de instilación intrapleurales de estreptoquinasa (STK) para el tratamiento de los niños con empiema paraneumónico complicado como alternativa al tratamiento quirúrgico. En este protocolo se definió empiema complicado cuando, una vez colocado el drenaje de tórax, el paciente presentaba fiebre durante más de 48 horas, mal estado general o disfunción del tubo de drenaje, y en la ecografía de tórax se evidenciaba derrame complejo, tabicado. Los niños que presentaron esta evolución en los primeros ocho días luego de colocado el drenaje de tórax, recibieron tratamiento con STK intrapleurales durante tres días, una dosis diaria de 100.000 UI (menor a 1 año) o 200.000 UI (mayor a 1 año). Al analizar los resultados de este protocolo se observó que en los niños que recibieron STK intrapleurales se evitó la toracotomía y se redujeron los días de drenaje de tórax

posprocedimiento de 9,5 días (3-21) a 3,5 días (1-18)⁽¹³⁾. Se destacan como ventajas adicionales del procedimiento su sencillez, que permite su realización en sala general por un equipo previamente entrenado, no requiere cuidados especiales y no interfiere con la actividad del niño ni con su alimentación. En esta experiencia no se observaron reacciones adversas graves. El procedimiento fue bien tolerado por todos los pacientes, sin aumento de la morbilidad.

Una evaluación complementaria de los costos determinó la incorporación de la instilación intrapleurales de STK como una alternativa terapéutica en niños con empiema paraneumónico complicado⁽¹³⁾.

La ecografía de tórax realizada para evaluar las características de los derrames paraneumónicos constituye un auxiliar diagnóstico de importancia. La presencia de tabiques múltiples y complejos orienta al diagnóstico de empiema complicado y se considera en la actualidad uno de los pilares para la toma de decisiones terapéuticas en esta patología⁽¹⁴⁻¹⁶⁾.

En el año 2007, en esta unidad médico quirúrgica se modificó el protocolo anterior. Se decidió incorporar la evaluación con ecografía de tórax para el diagnóstico precoz de empiema complicado con el objetivo de realizar una instilación intrapleurales de STK más temprana, 12 a 36 horas luego de colocado el drenaje de tórax.

El objetivo de este estudio fue describir los resultados de la instilación intrapleurales precoz de STK en niños hospitalizados con empiema paraneumónico complicado y compararlos con los resultados obtenidos tras la instilación en los primeros ocho días de colocado el drenaje de tórax.

Material y método

Se incluyeron en el estudio niños con empiema paraneumónico complicado hospitalizados en la Unidad Médico-Quirúrgica del HP-CHPR entre el 1º de abril de 2005 y el 30 de setiembre de 2007.

El diagnóstico de empiema se confirmó mediante toracentesis al obtener pus, detectar antígenos capsulares bacterianos u observar bacterias en el examen directo o por la presencia de dos o más de los siguientes criterios en el análisis citoquímico: Ph < 7,10; LDH > 1.000 UI/l; glucosa < 0,40 mg/dl; leucocitos > 10.000 (90% polimorfonucleares)^(17,18).

Todos los pacientes recibieron el mismo tratamiento convencional: colocación de drenaje de tórax bajo anestesia general y antibioticoterapia intravenosa según protocolo de la unidad^(18,19). Desde el año 2007, la administración de STK se realiza mediante un dispositivo diseñado por la unidad (figura 1).

Los pacientes se dividieron en dos cohortes.

Histórica: todos los niños hospitalizados entre el 1º de abril de 2005 y el 1º de agosto de 2006, en los que el diagnóstico de empiema complicado se hizo según criterios clínicos y ecográficos, que recibieron STK intrapleural en los primeros ocho días luego de colocado el drenaje de tórax.

Prospectiva: todos los niños hospitalizados entre el 1º de marzo y el 30 de setiembre de 2007 que recibieron STK intrapleural 12 a 36 horas luego de colocado el drenaje de tórax. En esta cohorte se definió empiema complicado cuando, cumpliendo los criterios citoquímicos y bacteriológicos, la ecografía de tórax previo a la colocación del drenaje mostró derrame complejo, con septos, tabiques o partículas en suspensión y/o se encontró fibrina en el acto operatorio.

En ambas cohortes los pacientes recibieron STK durante tres días, una dosis diaria de 100.000 UI (menor a 1

año) o 200.000 UI (mayor a 1 año) diluidas en 40 ml de solución salina isotónica, a través del tubo de drenaje de tórax, con clampeo posterior del mismo durante cuatro horas y cambios de posición.

Se realizó control con ecografía de tórax a las 12 horas de la última dosis y de persistir derrame tabicado se prolongó el tratamiento dos días más.

Previo al tratamiento todos los pacientes fueron evaluados mediante crisis sanguínea y hemograma completo.

Los criterios de exclusión para la administración de STK intrapleural fueron: posoperatorio de cirugía mayor reciente (primeras 48 horas), fistula broncopleural, sangrado activo o discrasias sanguíneas, malformaciones arteriovenosas o aneurismáticas, tumores intracraneales, accidente cerebrovascular y endocarditis^(13,20).

El protocolo de estudio fue sometido a evaluación por el Comité de Ética de la Facultad de Medicina. Se obtuvo consentimiento informado y escrito en todos los pacientes.

Análisis estadístico

Se compararon las siguientes características clínicas: edad, sexo, estado nutricional al ingreso y etiología. Para evaluar el beneficio del nuevo protocolo terapéutico se utilizó como variable principal la estadía hospitalaria. Se compararon además la duración del drenaje de tórax, las complicaciones relacionadas con el procedimiento (dolor o disconfort durante la instilación intrapleural, sangrado, reacciones alérgicas), fistula broncopleural, necesidad de toracotomía, reingresos, y muerte.

Considerando que el nuevo protocolo produciría una reducción de 20% en la estadía hospitalaria en relación con la cohorte histórica, se estimó que sería necesario incluir 95 niños por cohorte para demostrar el beneficio terapéutico sobre esta variable, con error α 5% y error β 20%.

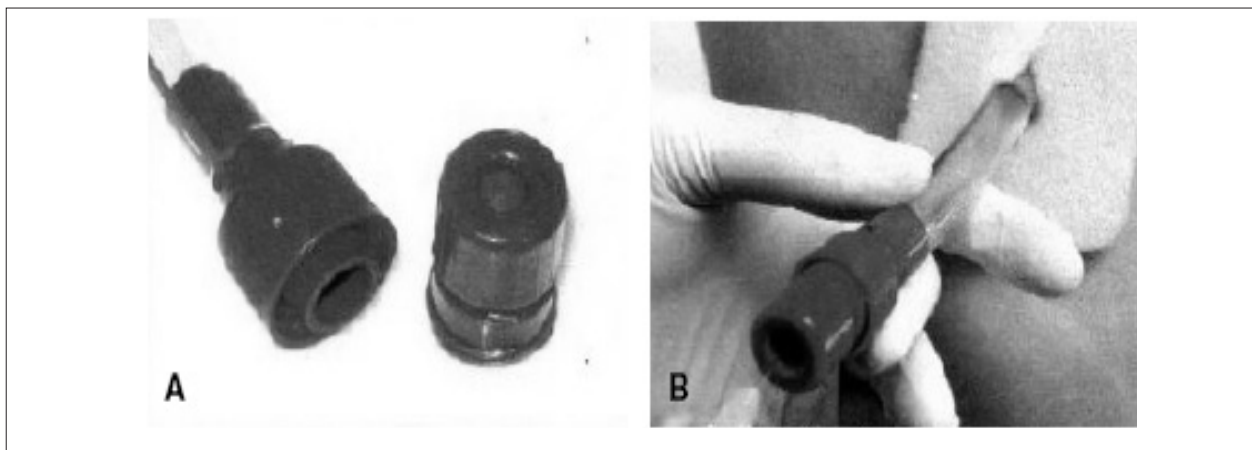


Figura 1. A. Dispositivo Easyfib. B. Administración de STK utilizando el dispositivo Easyfib

Para las variables continuas (duración total del drenaje de tórax en días y duración de la estadía hospitalaria), los resultados se expresaron como media y rango, y para su comparación se utilizó el test no paramétrico de Mann-Whitney.

Para las variables discretas (complicaciones, reingresos y muerte) se utilizó el test de chi cuadrado de Pearson. El análisis fue realizado mediante SPSS versión 12.0.

Resultados

Se incluyeron en el estudio 152 niños hospitalizados con empiema paraneumónico complicado; 111 en la cohorte histórica y 41 en la cohorte prospectiva.

No se observaron diferencias significativas en relación con edad, sexo, estado nutricional y etiología entre ambas cohortes. La mayoría fueron menores de 5 años, previamente sanos y con buen estado nutricional al ingreso. El agente causal se identificó en 51,3% de los pacientes. *S. pneumoniae* sensible a penicilina fue la etiología más frecuente (tabla 1).

En la cohorte prospectiva, el tiempo medio transcurrido entre la colocación del drenaje de tórax y la instilación intrapleurales de STK fue 24,6 horas (rango 12-72). En la tabla 2 se comparan la evolución y las complicaciones de los pacientes de ambas cohortes. En la cohorte prospectiva, la duración del drenaje de tórax y la duración de la estadía hospitalaria fue significativamente menor que en

Tabla 1. Características clínicas de los pacientes (n=152)

Característica	Cohorte histórica (n=111)	Cohorte prospectiva (n=41)
Edad en meses, media (rango)	50,4 (5-156)	43,1 (7-240)
Sexo masculino, n (%)	59 (53,2)	23 (56,1)
Estado nutricional al ingreso, n (%)		
Bien nutrido	105 (95,5)	39 (95,1)
Desnutrido	6 (4,5)	2 (4,9)
Agente etiológico, n (%)		
<i>Streptococcus pneumoniae</i>	59 (53,2)	19 (46,3)
<i>Staphylococcus aureus</i> *	2 (2)	0
<i>Streptococcus pyogenes</i>	1 (1)	0
Desconocida	49 (44,1)	22 (53,7)

* Resistente a meticilina no multiresistente

Tabla 2. Evolución y complicaciones del tratamiento (n=152)

Variable	Cohorte histórica (n=111)	Cohorte prospectiva (n=41)	p
Días totales de drenaje de tórax, media (rango)	9,9 (3-25)	7,2 (3-19)	<0,001
Complicaciones relacionadas al procedimiento	2 (1,8)*	3 (7,3)†	NS
Fístula broncopleurales, n (%)	25 (22,5)	10 (24,4%)	NS
Resección pulmonar, n (%)	6 (5,4)	1 (2,4)	NS
Días de hospitalización, media (rango)	15,6 (9-59)	10,6 (6-24)	<0,001

* Reacción alérgica leve; † Dolor

la cohorte histórica ($p < 0,001$). No se encontraron diferencias significativas al comparar las complicaciones entre ambos grupos ni en la frecuencia de reingresos. Ninguno de los pacientes incluidos en el estudio falleció.

Discusión

En este período se incluyeron 152 niños hospitalizados con empiema paraneumónico complicado; 111 en la cohorte histórica y 41 en la cohorte prospectiva. Si bien el número de niños incluido fue menor al estimado en el cálculo del tamaño de la muestra, la aplicación del nuevo protocolo demostró un beneficio terapéutico estadística y clínicamente significativo sobre la variable principal con respecto al protocolo anterior. Esto motiva la comunicación de los resultados, a pesar que aún se continúan incluyendo pacientes en la cohorte prospectiva hasta alcanzar el número necesario.

Los resultados obtenidos en este estudio muestran que la instilación precoz de STK intrapleurales en este grupo de niños con empiema paraneumónico complicado produce una resolución más rápida de la enfermedad, evidenciada por una disminución en la duración del drenaje de tórax y en la estadía hospitalaria.

Estos resultados confirman las observaciones realizadas por estudios y revisiones previas sobre el tema^(2,7-13,21).

Un beneficio adicional, resultante de los anteriores, es la disminución en los costos asistenciales directos.

El tiempo que insumió la coordinación de la asistencia entre el equipo médico-quirúrgico y la realización de exámenes complementarios determinó que la administración de STK no se pudiera realizar entre las 12 y 36 horas después de la colocación del drenaje de tórax en todos los pacientes. A pesar de ello la administración de STK intrapleurales se realizó en un período significativamente menor al establecido en el protocolo anterior (media 24,6 horas, rango 12-72 horas).

Considerando que el Hospital Pediátrico dispone de una unidad para el manejo integral de estos pacientes, y que se trata de un procedimiento sencillo que solo requiere personal entrenado, de solucionar las dificultades asistenciales de coordinación, es posible mejorar aun más los resultados obtenidos.

La frecuencia de complicaciones relacionadas con el procedimiento fue baja, dos niños presentaron dolor y una reacción alérgica leve.

La fistula broncopleurales es una complicación frecuentemente asociada al empiema paraneumónico^(22,23). En la bibliografía no se ha encontrado evidencia de una relación causal entre administración de STK y fistula broncopleurales. En los dos trabajos realizados por el equipo de profesionales de esta unidad no se encontró asociación

entre esta complicación y la administración de STK⁽¹³⁾.

En consecuencia, la evaluación de la relación beneficio-riesgo de este nuevo protocolo resulta favorable a su inclusión en la asistencia.

Se considera importante realizar ecografía de tórax en todos los niños con empiema paraneumónico para decidir la conducta terapéutica a seguir. Esto requiere personal entrenado en la evaluación de esta patología en niños. La presencia de floculaciones, partículas en suspensión, y tabiques orienta al diagnóstico de empiema complicado y se considera en la actualidad uno de los pilares para la toma de decisiones terapéuticas, como ya fue señalado^(12,14-16).

El debridamiento por videotoroscopia también ha demostrado beneficios en la fase fibrinopurulenta. Los mejores resultados se han obtenido cuando el procedimiento se utiliza en forma primaria, en el tratamiento inicial del niño con empiema paraneumónico^(3,4,6,15,16,24-26).

Se dispone de pocos estudios clínicos comparando la eficacia y seguridad de la instilación intrapleurales de fibrinolíticos con la videotoroscopia primaria en esta patología con resultados contradictorios. En el estudio publicado por Doski J. y colaboradores, la videotoroscopia disminuyó en forma significativa el número de procedimientos, la duración del drenaje de tórax y de la estadía hospitalaria⁽⁶⁾. Sin embargo, estos resultados no fueron observados en el estudio publicado por Sonnappa S. y colaboradores⁽²⁵⁾.

En el HP-CHPR ingresan a esta unidad entre 120 y 190 niños con empiema paraneumónico por año. Actualmente, no es posible realizar videotoroscopia de inicio en todos los niños, por lo que se considera la instilación intrapleurales de STK en forma precoz una alternativa válida.

En el HP-CHPR, previo al uso de STK, 30% a 40% de los niños con empiema paraneumónico complicado requería en la evolución algún tipo de cirugía. Luego de implementar su utilización, sólo 7% de los pacientes es sometido a algún tipo de cirugía. En la mayoría de los casos la cirugía es motivada por pnoneumotórax tabicados, neumonías necrotizantes o abscesos pulmonares, o ambos. El empiema residual no es un problema significativo en los pacientes tratados con STK en el CHPR⁽¹³⁾. Por lo expuesto, en nuestro medio la videotoroscopia no constituye una opción terapéutica para resolver la mayoría de las complicaciones que presentan estos pacientes en la evolución.

En la etapa fibrinopurulenta del empiema paraneumónico, si no se produce rápidamente su resolución, es probable que la tabicación requiera toracotomía y decorticación. Dos procedimientos alternativos son la instilación de fibrinolíticos intrapleurales y la videotoroscopia como forma de prevenir la cirugía más agresiva y disminuir la morbimortalidad asociada con la toracotomía.

La experiencia desarrollada desde el año 2007 por el equipo de la Unidad Médico-Quirúrgica del HP-CHPR demuestra los beneficios de la instilación de STK intrapleurales en el tratamiento de estos niños. Los criterios adoptados para definir la indicación de este tratamiento incluyen:

1. Persistencia de fiebre ($Tax > 38^\circ$) durante más de 48 horas, mal estado general o disfunción del tubo de drenaje, o ambos, luego de colocado el drenaje de tórax.
2. Derrame complejo, con septos, tabiques o partículas en suspensión en la ecografía de tórax al ingreso, previo a la colocación del drenaje.
3. Hallazgo de fibrina en el acto operatorio de colocación de drenaje de tórax.

En todos estos casos el tiempo mínimo recomendado entre la colocación de drenaje y la administración de la primera dosis de STK es de 12 horas.

Summary

Introduction: in January 2005, a protocol was implemented at the Pereira Rossell Hospital Centre, for the administration of intrapleural streptokinase (STK) as an alternative to surgical treatment of complicated empyema. Intrapleural STK, when administered in the first eight days subsequent to the placing of the drainage diminished the duration of thoracic drainage, the need for thoracotomy and a prolonged stay in hospital. In 2007, the initial protocol was modified. Thorax X-rays examinations or surgery findings began to be used for the diagnosis of complicated empyema, and STK instillation started to be indicated 12 to 36 hours after thoracic drainage.

Objective: to describe results of early intrapleural instillation of streptokinase in children hospitalized with complicated parapneumonic empyema, and to compare them to the results obtained after instillation during the first eight days subsequent to the placement of thoracic drainage.

Method: children with complicated parapneumonic empyema that were hospitalized from April 1, 2005 through September 30, 2007 were included in the study. They were divided into two cohorts. Historical: children hospitalized from April 1, 2005 and August 1, 2006, when diagnosis of complicated empyema was made according to clinical and ecographic criteria, who received intrapleural STK during the first eight days subsequent to the placement of thoracic drainage. Prospective: children hospitalized from March 1, 2007 and September 30, 2007, diagnosed and treated according to the new protocol. Evolution was compared through the following variables: duration of thoracic drainage, complications, need for thoracotomy, du-

ration of hospital stay and death.

Results: both groups were comparable. Duration of hospital stay and thoracic drainage were lower in children treated with early intrapleural STK ($p < 0,05$). Two children required thoracotomy, one in each cohort group. The number and type of complications was similar in both groups. None of the patients included in the study died.

Conclusions: early intrapleural instillation of STK constitutes a therapeutic alternative in the treatment of children with complicated parapneumonic empyema.

Résumé

Introduction: en janvier 2005, à l'Hôpital du Centre Hospitalier Pereira Rossell, un protocole d'instillation de streptokinase (STK) intra pleurale est adopté, comme alternative au traitement chirurgical de l'empyème compliqué. La STK intra pleurale entreprise pendant les huit premiers jours du drainage a diminué la durée du drainage de thorax, la nécessité de thoracotomie et le séjour à l'hôpital. En 2007, le protocole est modifié. Pour le diagnostic d'empyème compliqué, on commence à utiliser les données de l'échographie thoracique ou de l'action opératoire, l'instillation STK étant indiquée environ 12 à 36 heures après le drainage thoracique.

Objectif: décrire les résultats de l'instillation intra pleurale précoce de STK es comparer aux résultats obtenus suite à l'instillation pendant les huit premiers jours de drainage thoracique.

Matériel et méthode: on étudie les enfants à empyème parapneumonique compliqué hospitalisés entre le 1^{er} avril 2005 et le 30 septembre 2007. On le divise en deux cohortes. Historique: enfants hospitalisés entre le 1^{er} avril 2005 et le 1^{er} août 2006, ayant un diagnostic d'empyème compliqué fait selon des critères cliniques et échographiques, ayant reçu STK intra pleurale pendant les huit premiers jours après emplacement du drainage de thorax. Prospective: enfants hospitalisés entre le 1^{er} mars et le 30 septembre 2007, diagnostiqués et traités selon le nouveau protocole. On a comparé l'évolution selon les variables suivantes: durée du drainage de thorax, complications, besoin de thoracotomie, séjour hospitalier et mort.

Résultats: les deux groupes ont été comparables. La durée du séjour à l'hôpital et du drainage thoracique a été plus courte chez les enfants traités avec STK intra pleurale précoce ($p < 0,05$). Un enfant de chaque cohorte, deux en total, ont requis thoracotomie. Le nombre et type de complications ont été semblables aux deux groupes. Aucun des patients inclus à l'étude n'est mort.

Conclusions: l'instillation intra pleurale précoce de STK est un choix thérapeutique pour le traitement des enfants à empyème parapneumonique compliqué.

Resumo

Introdução: em janeiro de 2005, no Hospital Pediátrico do Centro Hospitalar Pereira Rossell foi implementado um protocolo de instilação de estreptoquinase (STK) intrapleural como alternativa ao tratamento cirúrgico do empiema complicado. A STK intrapleural administrada nos primeiros oito dias após a colocação do dreno reduziu a duração da drenagem de tórax, a necessidade de toracotomia e a permanência no hospital. Em 2007, o protocolo inicial foi modificado. Para o diagnóstico de empiema complicado começaram a utilizar os achados da ecografia de tórax ou do ato operatório e a instilação de STK começou a ser indicada 12 a 36 horas depois da drenagem torácica.

Objetivo: descrever os resultados da instilação intrapleural precoce de STK em crianças hospitalizadas com empiema paraneumônico complicado, e fazer uma comparação com os resultados obtidos após a instilação nos primeiros oito dias após o começo da drenagem de tórax.

Material e método: foram incluídas crianças com empiema paraneumônico complicado internadas no período 1º de abril de 2005 - 30 de setembro de 2007. Foram divididas em duas coortes. Histórica: crianças internadas no período 1º de abril de 2005 - 1º de agosto de 2006, com diagnóstico de empiema complicado feito por critérios clínicos e ecográficos, que receberam STK intrapleural nos primeiros oito dias após a colocação da drenagem de tórax. Prospectiva: crianças internadas no período 1º de março - 30 de setembro de 2007 diagnosticadas e tratadas de acordo como o novo protocolo.

A comparação da evolução foi feita empregando as seguintes variáveis: duração da drenagem de tórax, complicações, necessidade de toracotomia, permanência no hospital e morte.

Resultados: os resultados de ambos grupos eram comparáveis. A duração da internação e da drenagem de tórax foi menor nas crianças tratadas com STK intrapleural precoce ($p < 0,05$). Em duas crianças foi necessário realizar toracotomia, uma em cada coorte. O número e tipo de complicações foi similar em ambos grupos. Nenhum paciente faleceu.

Conclusões: a instilação intrapleural precoce de STK é uma alternativa terapêutica para o tratamento de crianças com empiema paraneumônico complicado.

Bibliografía

1. Henke CA, Leatherman JW. Intrapleurally administered streptokinase in the treatment of acute loculated nonpurulent parapneumonic effusions. *Am Rev Respir Dis* 1992; 145(3): 680-4.
2. Krishnan S, Amin N, Stringel G. Urokinase in the management of complicated parapneumonic effusions in children. *Chest* 1997; 112(6): 1579-83.
3. Merry CM, Bufo AJ, Shan RS, Schropp KP, Lobe TE. Early definitive intervention by thoracoscopy in pediatric empyema. *J Pediatr Surg* 1999; 34(1): 178-81.
4. Lim TK. Management of pleural empyema. *Chest* 1999; 116(3): 845-6.
5. Simpson G, Roomes D, Heron M. Effects of streptokinase and deoxyribonuclease on viscosity of human surgical and empyema pus. *Chest* 2000; 117(6): 1728-33.
6. Doski JJ, Lou D, Hicks BA, Megison SM, Sánchez P, Contidor M, et al. Management of parapneumonic collections in infants and children. *J Pediatr Surg* 2000; 35(2): 265-70.
7. Tapia Ceballos L, Picazo Angelín B, Bonillo Perales A, Romero Sánchez J, Díaz Cabrera R, Romero González J. Utilización de urocinasa intrapleural en niños. *An Esp Pediatr* 2000; 52(3): 281-4.
8. Cochran JB, Tecklenburg FW, Turner RB. Intrapleural instillation of fibrinolytic agents for treatment of pleural empyema. *Pediatr Crit Care Med* 2003; 4(1): 39-43.
9. Mencía Bartolomé S, Escudero Rodríguez N, Téllez González C, Moralo García S, Bastida Sánchez E, Torres Tortosa P. Utilidad de la urocinasa intrapleural en el tratamiento del derrame pleural paraneumónico. *An Pediatr (Barc)* 2005; 62(5): 427-32.
10. Chin NK, Limt TK. Controlled trial on intrapleural streptokinase in the treatment of pleural empyema and complicated parapneumonic effusion. *Chest* 1997; 111(2): 275-9.
11. Yao CT, Wu JM, Liu CC, Wu MH, Chuang HY, Wang JN. Treatment of complicated parapneumonic pleural effusion with intrapleural streptokinase in children. *Chest* 2004; 125(2): 566-71.
12. Cameron R, Davies HR. Intra-pleural fibrinolytic therapy versus conservative management in the treatment of parapneumonic effusions and empyema. *Cochrane Database Syst Rev* 2004; CD 002312.
13. Fernández A, Giachetto G, Giannini G, Garat MC, Vero MA, Pastorini J, et al. Instilación intrapleural de estreptoquinasa en el tratamiento del empiema paraneumónico complicado. *An Pediatr (Barc)* 2007; 66(6): 586-90.
14. Ramnath RR, Heller RM, Ben-Ami T, Miller MA, Campbell P, Neblett W, et al. Implications of early sonographic evaluation of parapneumonic effusions in children with pneumonia. *Pediatrics* 1998; 101(1 Pt 1): 68-71.
15. Grewal H, Jackson RJ, Wagner CW, Smith SD. Early video-assisted thoracic surgery in the management of empyema. *Pediatrics* 1999; 103(5): e63.
16. Asensio de la Cruz O, Blanco González J, Moreno Galdó A, Pérez Frías J, Salcedo Posadas A, Sanz Borrell L. Grupo de Trabajo de Técnicas Especiales en Neumología Pediátrica de la Sociedad Española de Neumología Pediátrica. Tratamiento de los derrames pleurales paraneumónicos. *An Esp Pediatr* 2001; 54(3): 272-82.
17. Light RW, Nguyen T, Mulligan ME, Sasse SA. The in vitro efficacy of varidase versus streptokinase or urokinase for liquefying thick purulent exudative material from loculated empyema. *Lung* 2000; 178(1): 13-8.
18. Pérez C, Montano A, Rubio I, Bello O. Atención Pediátrica. Pautas de diagnóstico, tratamiento y prevención. 6ª ed. Montevideo: Oficina del Libro; 2007: 161-9.
19. Giachetto G, Pérez MC, Nanni L, Martínez A, Montano A, Algorta G, et al. Ampicillin and penicillin concentration in serum and pleural fluid of hospitalized children with community-acquired pneumonia. *Pediatr Infect Dis J* 2004; 23(7): 625-9.
20. Bouros D, Schiza S, Siafakas N. Utility of fibrinolytic agents for draining intrapleural infections. *Semin Respir In*

- fect 1999; 14(1): 39-47.
21. **Cameron R, Davies HR.** Intra-pleural fibrinolytic therapy versus conservative management in the treatment of adult parapneumonic effusions and empyema. *Cochrane Database Syst Rev* 2008; 16(2): CD002312.
 22. **Schultz KD, Fan LL, Pinsky J, Ochoa L, Smith EO, Kaplan SL, et al.** The changing face of pleural empyemas in children: epidemiology and management. *Pediatrics* 2004; 113(6): 1735-40.
 23. **Dávila G, Martínez la Rosa J.** Características clínicas, diagnósticas y terapéuticas del empiema pleural en niños hospitalizados durante los años 2000-2004 en el Hospital Nacional Cayetano Heredia. *Rev Peru Pediatr* 2008; 61(3): 145-50.
 24. **López Díaz M, Sánchez JL, Vázquez AG, Novillo IC, Cabezalí Barbancho D, Benavent Gordo MI.** Pleural empyema. Thoracoscopic treatment. *Cir Pediatr* 2006; 19(3): 160-2.
 25. **Sonnappa S, Cohen G, Owens CM, van Doorn C, Caims J, Stanojevic S, et al.** Comparison of urokinase and video-assisted thoracoscopic surgery for treatment of childhood empyema. *Am J Respir Crit Care Med* 2006; 174(2): 221-7.
 26. **Aziz A, Healey JM, Qureshi F, Kane TD, Kurland G, Green M, et al.** Comparative analysis of chest tube thoracostomy and video-assisted thoracoscopic surgery in empyema and parapneumonic effusion associated with pneumonia in children. *Surg Infect (Larchmt)* 2008; 9(3): 317-23.